



Ксеростомический синдром при ковидной инфекции и других стоматологических заболеваниях (обзор)

Г.Р. Хамзина*, М.Ф. Кабирова

Башкирский государственный медицинский университет, Уфа, Российская Федерация

АННОТАЦИЯ

Актуальность. В последние годы отмечается рост количества научных исследований, посвященных различным изменениям в полости рта у пациентов, перенесших COVID-19. Научные материалы, рассматривающие последствия коронавирусной инфекции в стоматологической практике, показывают многообразие изменений, такие как эрозивные образования слизистой оболочки, афтозные изъязвления и везикулярные элементы. Помимо ненадлежащей гигиены, а также наличия хронических стоматологических заболеваний, фактором, усугубляющим течение воспалительных процессов в полости рта, является синдром ксеростомии, который часто развивается у пациентов после перенесенной коронавирусной инфекции, однако по сравнению с нарушениями вкусовых ощущений остается мало изученной проблемой. Цель. Провести анализ публикаций для оценки возникновения ксеростомического синдрома при ковидной инфекции и других стоматологических заболеваниях. **Материалы и методы.** Проведен качественный анализ научных источников, посвященных синдрому ксеростомии при COVID-19 и его взаимосвязи с другими стоматологическими заболеваниями. Поиск литературы осуществлялся в базах данных PubMed, Scopus, Web of Science, eLibrary и Google Scholar с использованием релевантных ключевых слов на русском и английском языках: «COVID-19», «SARS-CoV-2», «ксеростомия», «сухость во рту», «гипосаливация», «слюнные железы», «заболевания полости рта». В обзор включены статьи с оригинальными данными и аналитические обзоры, опубликованные за последние семь лет, на русском и английском языках; исключались дубликаты, публикации без полного текста и работы с низкой методологической надежностью. Отбор проводился по заголовкам и аннотациям с последующим анализом полных текстов. **Результаты.** На основании исследований российских и зарубежных ученых установлено, что поражения слизистой оболочки рта при инфекциях, вызванных SARS-CoV-2, а также при других стоматологических заболеваниях, могут способствовать развитию ксеростомии, сухости во рту и гипосаливации, которые могут усугублять течение стоматологических заболеваний, способствовать развитию дисбактериоза полости рта и повышать риск вторичных инфекций. Предполагается, что эти изменения обусловлены как прямым, так и опосредованным влиянием вируса на клетки ротовой полости, а также сопутствующими инфекциями, снижением иммунитета и негативными фармакологическими воздействиями. Особое внимание следует уделить проблеме ксеростомии, сухости во рту и гипосаливации у пациентов с ковидной инфекцией и иными стоматологическими заболеваниями. **Заключение.** Поражения слизистой оболочки рта и развитие ксеростомии при инфекциях, вызванных SARS-CoV-2, а также при других стоматологических заболеваниях, могут быть обусловлены как прямым воздействием вируса на клетки ротовой полости, так и опосредованным влиянием, связанным с сопутствующими инфекциями, снижением иммунитета и фармакологическими факторами.

Ключевые слова: ксеростомический синдром, сухость полости рта, ковидная инфекция, COVID-19, SARS-CoV-2, стоматологические заболевания

Для цитирования: Хамзина ГР, Кабирова МФ. Ксеростомический синдром при ковидной инфекции и других стоматологических заболеваниях (обзор). *Пародонтология*. 2025;30(4):365-372. <https://doi.org/10.33925/1683-3759-2025-1153>

***Автор, ответственный за связь с редакцией:** Хамзина Гульнара Ринатовна, кафедра терапевтической стоматологии Башкирского государственного медицинского университета, 450008, ул. Ленина, д. 3, Уфа, Российская Федерация. Для переписки: stomat.gkb8@mail.ru

Конфликт интересов: Авторы декларируют отсутствие конфликта интересов.

Благодарности: Авторы заявляют об отсутствии внешнего финансирования при проведении исследования. Индивидуальные благодарности для декларирования отсутствуют.

Xerostomia in COVID-19 and other oral diseases: a review

G.R. Khamzina*, M.F. Kabirova

Bashkir State Medical University, Ufa, Russian Federation

ABSTRACT

Relevance. In recent years, there has been a growing number of scientific studies addressing various oral changes observed in patients who have recovered from COVID-19. Research examining the consequences of coronavirus infection in dental practice demonstrates a wide spectrum of manifestations, including erosive lesions of the oral mucosa, aphthous ulcerations, and vesicular elements. In addition to inadequate oral hygiene and the presence of chronic dental diseases, xerostomia syndrome represents an aggravating factor that may exacerbate oral inflammatory conditions. **Objective.** To analyze published studies assessing the occurrence of xerostomia in COVID-19 and its association with other oral diseases. **Materials and methods.** A qualitative analysis of scientific sources focusing on xerostomia in COVID-19 and its relationship with other oral diseases was conducted. Literature searches were performed in the PubMed, Scopus, Web of Science, eLibrary.ru, and Google Scholar databases using relevant Russian and English keywords, including “COVID-19,” “SARS-CoV-2,” “xerostomia,” “dry mouth,” “hyposalivation,” “salivary glands,” and “oral diseases.” The review included original research articles and narrative reviews published in Russian and English over the past seven years. Duplicate records, publications without full-text availability, and studies with low methodological quality were excluded. Study selection was carried out based on titles and abstracts, followed by full-text assessment. **Results.** Based on studies conducted by Russian and international researchers, oral mucosal lesions associated with SARS-CoV-2 infection, as well as with other oral diseases, have been shown to contribute to the development of xerostomia, dry mouth, and hyposalivation. These conditions may aggravate the course of oral diseases, promote oral dysbiosis, and increase the risk of secondary infections. The observed changes are presumed to result from both direct and indirect effects of the virus on oral cavity cells, as well as from concomitant infections, immune suppression, and adverse pharmacological effects. Particular attention should be paid to xerostomia, dry mouth, and hyposalivation in patients with COVID-19 and other oral diseases. **Conclusion.** Oral mucosal lesions and the development of xerostomia in infections caused by SARS-CoV-2, as well as in other oral diseases, may be attributed to both the direct effects of the virus on oral cavity cells and indirect mechanisms associated with concomitant infections, immune suppression, and pharmacological factors.

Keywords: xerostomia, dry mouth, COVID-19, SARS-CoV-2, oral diseases, hyposalivation

For citation: Khamzina G.R., Kabirova M.F. Xerostomia in COVID-19 and other oral diseases: a review. *Parodontologiya*. 2025;30(4):365-372. (In Russ.). <https://doi.org/10.33925/1683-3759-2025-1153>

***Corresponding author:** Gulnara R. Hamzina, Department of the Restorative Dentistry, Bashkir State Medical University, 3, Lenina Str., Ufa, Russian Federation, 450008. For correspondence: stomat.gkb8@mail.ru

Conflict of interests: The authors declare no conflict of interests.

Acknowledgments: The authors declare that there was no external funding for the study. There are no individual acknowledgments to declare.

ВВЕДЕНИЕ

С момента первого упоминания о вирусе SARS-CoV-2 в конце 2019 года прошло шесть лет, и за этот период было установлено множество клинических проявлений COVID-19, среди которых респираторные, неврологические, сердечно-сосудистые, желудочно-кишечные и мышечные [1-6]. Помимо этого, у пациентов, болеющих COVID-19, а также у тех, кто уже перенес инфекцию, стали проявляться другие признаки. Одним из таких является снижение секреции слюны, что может приводить к сухости во рту, ксеростомии (ощущение недостатка влаги в полости рта) и гипосаливации (реальное снижение уровня слюноотделения, часто сопровождающееся ксеростомией) [7-9]. В рамках данной работы ксеростомический синдром рассматривается как состояние, включающее не только субъективное ощущение нехватки влаги в полости рта, но и объективные нарушения: уменьшение скорости слюноотделения, изменение ее состава и снижение защитных свойств, что приводит к повреждению слизистой оболочки и появлению сопутствующих клинических проявлений. Такой подход подчеркивает многоаспектность данного синдрома и его значимость

в клинической практике. Ксеростомический синдром рассматривается как сложный симптомокомплекс, включающий как объективные, так и субъективные признаки сухости полости рта, а также снижение показателей сиалометрии под воздействием различных факторов. В стоматологической практике для обозначения явлений «сухого рта» и «сухости полости рта» применяются различные термины, среди которых наиболее распространенными являются ксеростомический синдром (КС), ксеростомия (К) и гипосаливация (Г) [10, 11]. Неоднозначность в терминологии вызывает затруднения в упорядоченности данного патологического состояния и может создавать сложности при сопоставлении отечественных и зарубежных исследований. Следует подчеркнуть, что КС и Г не являются синонимами и отражают разные явления. Гипофункция слюнных желез представляет собой объективный лабораторный показатель, свидетельствующий о снижении слюнообразования по различным причинам [11]. Многообразие факторов, вызывающих ксерогенные эффекты как местного, так и системного характера, приводит к развитию клинического ксеростомического синдрома. Это состояние, возникающее в контексте COVID-19 и других заболеваний полости

рта, характеризуется изменением количественных и качественных свойств слюны [8, 9]. Следует отметить, что сухость во рту у пациентов с COVID-19 нередко формируется на фоне уже существующих хронических заболеваний. Такие состояния, как сахарный диабет, патология щитовидной железы, хроническая почечная недостаточность, гепатиты и ВИЧ-инфекция, могут первоначально снижать функциональную активность слюнных желез. Указанные патологические состояния нарушают микроциркуляцию и обменные процессы в слюнных железах, что снижает количество и качество выделяемой слюны. Это объясняет, почему у таких пациентов сухость полости рта встречается чаще и протекает тяжелее. Присоединение SARS-CoV-2 усиливает эти нарушения, поскольку вирусная нагрузка и воспалительная реакция дополнительно подавляют секреторную способность желез, что приводит к более выраженной клинической картине ксеростомии. Главной задачей стало проанализировать имеющиеся научные публикации, связанные с возникновением ксеростомии при ковидной инфекцией, а также при других заболеваниях слизистой полости рта.

МАТЕРИАЛЫ И МЕТОДЫ

В рамках данного исследования был выполнен систематический обзор научных публикаций, посвященных изучению места ксеростомии в симптоматике COVID-19 (новая коронавирусная инфекция) и ее связи с другими заболеваниями полости рта. Поиск литературы проводился в базах данных PubMed, Scopus, Web of Science, eLibrary и Google Scholar с использованием отдельных ключевых слов и их комбинаций: «COVID-19» (новая коронавирусная инфекция), «SARS-CoV-2» (коронавирус 2-го типа, вызывающий тяжелый острый респираторный синдром), «ксеростомия» (сухость во рту), «проявления в полости рта», «слюнные железы», «ковидная инфекция», «постковидный синдром», «заболевания слизистой полости рта». Включались статьи, опубликованные на русском и английском языках, содержащие оригинальные данные, обзоры и систематические исследования, которые раскрывали клинические, лабораторные и патогенетические аспекты ксеростомии и стоматологических проявлений COVID-19. Критериями исключения являлись отсутствие доступа к полным текстам, повторяющиеся публикации, работы с недостаточной методологической прозрачностью, а также исследования, не соответствующие тематике.

Отбор публикаций проводился в два этапа: первоначальный – по заголовкам и аннотациям, и последующий – по анализу полных текстов для оценки релевантности и качества исследований. Собранные данные подвергались качественному анализу с целью выявления механизмов развития синдрома ксеростомии, сопутствующих стоматологических изменений и обоснования профилактических и терапевтических подходов.

РЕЗУЛЬТАТЫ

В 1998 году P. L. Vivona определил ксеростомию как «субъективное ощущение сухости во рту на фоне сниженного слюноотделения» [13]. По мнению А. Б. Денисова, ксеростомия представляет собой комплекс симптомов, связанных с ощущением сухости, обусловленным дефицитом или отсутствием слюны [10].

Развитию ксеростомии могут способствовать множество факторов. Ряд из них воздействует непосредственно на слюнные железы и может приводить к уменьшению их функциональной активности. К ним относятся синдром Шегрена, воспалительные заболевания слюнных желез, сахарный диабет обоих типов, а также различные болезни почек и печени, включая гепатит С и ВИЧ-инфекцию [14-17]. Другие факторы влияют на состояние слюны опосредованно, например, через прием препаратов с ксерогенным эффектом или использование лучевой и химиотерапии [18-19]. По данным, приведенным D. Xu et al. (2024), распространенность ксеростомии, связанной с приемом лекарств, колеблется от 27 до 30%, в отличие от 14–16% у лиц, не принимающих лекарства [20].

В исследовании Freni и соавторов, посвященном симптоматике COVID-19, впервые было отмечено, что пациенты, инфицированные SARS-CoV-2, часто жаловались на нарушение вкусовых ощущений и ксеростомию на ранних стадиях заболевания. В некоторых случаях частота возникновения сухости в полости рта была даже выше, чем частота нарушений вкуса. Несмотря на это, ксеростомия часто остается недостаточно распознанной по сравнению с нарушением вкусовых ощущений, хотя ее влияние на здоровье полости рта и качество жизни пациентов очевидно [4].

Поражения слизистой оболочки рта, такие, как изменения вкусового восприятия (дисгевзия), является одни из наиболее часто встречающихся симптомов у пациентов, инфицированных вирусом SARS-CoV-2 [9, 21-24]. Разрушение эпителиальных клеток слюнных желез и их выводных протоков под действием SARS-CoV-2 нарушает нормальный ток секрета и способствует снижению объема слюны. Такое воздействие рассматривается как один из механизмов развития стойкой гипосаливации у инфицированных пациентов. Наряду с этим в более редких случаях наблюдаются такие неврологические и мышечные проявления, как невралгия тройничного нерва [25], паралич лицевого нерва [26, 27], макроглоссия и болевые ощущения в области жевательной мускулатуры [28].

Вирусная инфекция COVID-19 нередко вызывает нарушения в работе слюнных желез, в частности снижение слюноотделения, что клинически проявляется симптомами ксеростомии [29]. Данная категория пациентов при этом обращает внимание на ощущение сухости во рту, жжение, затруднение при глотании (дисфагию), дисгевзию, а также появление ангулярного стоматита [22, 30], в некоторых случаях может возникать сиалоаденит, часто сопровождающийся

воспалением околоушной слюнной железы [31]. Пациенты более пожилого возраста и с более тяжелой формой заболевания COVID-19 имели более распространенные и тяжелые поражения полости рта [32].

В начале пандемии исследование, проведенное L. Chen et al., включало субъективные ответы 108 китайских пациентов, госпитализированных с COVID-19. Анализ результатов анкетирования показал, что общая распространенность симптома сухости во рту составила 46,3%, была сопоставима у мужчин (46,2%) и женщин (46,4%), то есть не имела статистически значимой разницы по полу [7].

В исследовании, проведенном N. AbuBakr et al. [8] и M. M. Omezli, D. E. Torul [33], были проанализированы оральные симптомы у 573 пациентов из Египта и 107 пациентов из Турции, выздоровевших от COVID-19 легкой и средней степени тяжести. Их результаты показали, что ксеростомия сохранялась у 40,2-47,6% этих пациентов, однако статистический анализ не выявил значительных различий в распространенности данного симптома между мужчинами и женщинами ($p = 0,5$ в египетской группе и $p = 0,928$ в турецкой).

M. Worobey et al., изучая временные рамки распространения вируса, выявили медицинские документы, подтверждающие, что первый заболевший COVID-19 – бухгалтер из Ухани, возраст которого был 41 год, – начал испытывать проблемы со здоровьем после стоматологических процедур, проведенных 8 декабря 2019 года [34, 35]. Слюна может играть ключевую роль в передаче вируса от человека человеку [36]. Принимая во внимание пути передачи вируса, становится очевидным, что сотрудники стоматологической практики подвергаются огромному риску заражения COVID-19 из-за непосредственного контакта с со слюной пациента, кровью и другими биологическими жидкостями, а также работы с острыми инструментами. С другой стороны, стоматологи играют важную роль в предотвращении передачи возбудителя [36, 37].

Многие авторы обращают внимание, что у пациентов с COVID-19 отмечаются заболевания, связанные с заболеванием пародонта. В зависимости от тяжести ковидной инфекции и возраста наблюдался гингивит и его осложнения [38]. Оценка состояния слизистой полости рта показала низкий уровень ухода: у пациентов выявлялось значительное количество мягкого зубного налета и зубного камня как над, так и под деснами. Можно предположить, что ухудшение состояния пародонта связано с применением антибиотиков, которые нарушают микробный баланс полости рта [22, 37].

Патологические изменения слизистой оболочки рта также являются одним из признаков, проявляющихся при ковидной инфекции, наряду с изменениями в пародонте. В научных публикациях представлено немало исследований и клинических случаев, свидетельствующих о том, что на начальных этапах коронавирусной инфекции заболевания может поражаться слизистая оболочка рта и сохраняться вос-

палительные явления на всем периоде основного заболевания [5, 7, 33].

При инфицировании слизистой оболочки ротовой полости вирусом SARS-CoV-2 происходит нарушение ее структурной целостности за счет повреждения эпителиального слоя, что инициирует локальные воспалительные процессы. Подобные поражения, как правило, возникают внезапно и проявляются в виде изолированных или множественных мелких везикул и язвенных элементов [30]. Наиболее часто вовлекаются в патологический процесс губы (26%), твердое небо (22%) и язык (38%). Частота подобных симптомов практически не различалась между мужчинами и женщинами, составляя 51% и 49% соответственно [32]. У пациентов пожилого возраста с тяжелым течением коронавирусной инфекции изменения в ротовой полости носили более выраженный и распространенный характер [7].

Распространенность транзиторной дисгевзии при COVID-19 показала большие региональные различия. По данным, приведенным H. N. Krishnakumar et al., в странах Восточной Азии распространенность дисгевзии составила 16,2%, а в странах Западной Азии – 50,3% [39], однако эти цифры считаются заниженными, поскольку зависят от сообщений пациентов об их субъективных впечатлениях от сенсорного дефицита. Среди наиболее вероятных причин транзиторной дисгевзии при COVID-19 называют периферический нейротропизм и прямое токсическое воздействие на вкусовые сосочки или обонятельный эпителий [40]. К дополнительным факторам, которые также могут способствовать развитию дисгевзии, относят нарушение качества и количества слюны, провоспалительные цитокины, накопление ангиотензина II, системные заболевания, гипоцинкемию и чрезмерное использование химических веществ (лекарств) [41].

Синдром сухого рта также может возникать как следствие побочных эффектов лекарств, и его можно разделить на группы: препараты, предназначенные для лечения COVID-19, и лекарства, назначаемые для сопутствующих заболеваний. В первой группе к препаратам, потенциально вызывающим сухость во рту, относятся хлорохин/гидроксихлорохин, комбинированные формы лопинавира и ритонавира, а также интерферон-β. Все они обладают противовирусной активностью. Вторая категория включает множество лекарств, которые также могут вызывать оральные побочные эффекты, среди которых на первом месте стоит сухость во рту, за которой следует нарушение вкусового восприятия [40-42].

Исследования демонстрируют, что влияние COVID-19 на слюнные железы может сопровождаться разнообразными симптомами. У некоторых пациентов наблюдаются болевые ощущения и отечность околоушных и поднижнечелюстных желез [31], тогда как у большей части пациентов фиксируется ощущение сухости во рту [9, 43]. После попадания вируса в организм человека связывается с эпителиальными

ми клетками, расположенными в протоках слюнных желез, что способствует его активной репликации в этих структурах и последующему высвобождению вирусных частиц [44-46].

В период комбинированной терапии коронавирусной инфекции также фиксировался кандидоз полости рта, частота которого, по данным А. А. Пожарицкой, составила 30,2%. Этот грибковый инфекционный процесс проявлялся белесыми пятнами на спинке языка, шелушением красной каймы губ и трещинами в уголках рта [47]. На начальной стадии ковидной инфекции возникают симптомы, приводящие к изменениям вкусовых восприятий и жжение в полости рта; при осложнении заболевания у 65% пациентов возникали язвенные поражения, которые в основном локализуются на языке, небе, губах и щеках, за которыми следует *Candida albicans* [30, 43].

Недостаток слюны, способствующий ксеростомии, впоследствии приводит к отрицательным последствиям в состоянии слизистой оболочки рта. Кроме того, возникает повышенный риск возникновения кариеса (в частности пришеечного и корневого), эрозии зубной эмали и заболеваний пародонта. Эти факторы расширяют клинические проявления ксеростомии, подчеркивая необходимость комплексного подхода к лечению этих пациентов [8, 13, 28].

ОБСУЖДЕНИЕ

В результате проведенного анализа выявлено, что ксеростомия является одним из частых и значимых симптомов, сопровождающих инфекцию COVID-19 [5, 8, 22, 23]. Рассматривая представленные исследования, можно отметить, что феномен сухости во рту у пациентов с SARS-CoV-2 имеет комплексную природу, обусловленную как непосредственным воздействием вируса на слюнные железы, так и побочными эффектами терапии [40-42].

Многочисленные авторы подчеркивают, что сухость во рту нередко проявляется в совокупности с другими оральными симптомами, включая дисгевзию, поражения слизистой оболочки и воспалительные изменения в тканях пародонта [38, 48]. Интересным аспектом является то, что ксеростомия может возникать на ранних этапах заболевания, а в некоторых случаях сохраняться даже после выздоровления, что подчеркивает важность дальнейшего изучения данного вопроса [24, 33, 49, 50]. Накопленные клинические данные указывают, что ксеростомия при COVID-19 может запускать дальнейшие патологические изменения в полости рта – от усиления воспалительных процессов до присоединения вторичной микробной или грибковой флоры. Аналогичные неблагоприятные сценарии наблюдаются и при других хронических заболеваниях, при которых функциональные возможности слюнных желез изначально снижены. В таких условиях COVID-19 становится дополнительным фактором, значительно утяжеляющим

течение основного заболевания и способствующим прогрессированию стоматологических нарушений.

Анализ представленных исследований показывает, что изменения в слюнных железах при COVID-19 могут быть связаны с повреждением эпителиальных клеток, воспалительными процессами и вирусной репликацией в протоках желез [45]. Нарушение секреции слюны может приводить к значительным проблемам в полости рта, включая снижение естественных защитных механизмов, что способствует развитию инфекционных и воспалительных осложнений [46].

Также стоит отметить, что использование некоторых лекарственных препаратов для лечения COVID-19 может усугублять проявления ксеростомии. Это особенно актуально для пациентов с хроническими заболеваниями, требующими длительного приема медикаментов, оказывающих ксерогенное действие. Таким образом, проблема сухости во рту в условиях пандемии требует междисциплинарного подхода, включающего участие врачей различных специальностей для своевременного выявления и коррекции данного состояния [42].

ЗАКЛЮЧЕНИЕ

Ксеростомия, связанная с COVID-19, является важной медицинской проблемой, требующей дальнейших исследований. Будущие работы должны быть направлены на изучение механизмов поражения слюнных желез, долговременных последствий гипосаливации, а также на разработку эффективных стратегий профилактики и лечения данного состояния у пациентов, перенесших коронавирусную инфекцию. В завершение хочется отметить, что симптоматика ксеростомии (КС) не обязательно коррелирует с особенностями дисфункции вкуса, что указывает на наличие патогенеза, характерного именно для ксеростомии при COVID-19. Данный механизм может быть связан с нарушением работы слюнных желез и выделением белков, способствующих проникновению SARS-CoV-2 в клетки. Хотя сухость во рту сама по себе не представляет угрозы для жизни, она существенно сказывается на качестве жизни и здоровье полости рта, так как слюна играет ключевую роль в таких процессах, как восприятие вкуса, жевание, глотание, пищеварение и речь.

Кроме того, КС может быть связано с повышенным риском развития кариеса, заболеваний десен, язв слизистой рта, неприятного запаха и кандидоза. Поэтому необходимо уделять большее внимание проблемам ксеростомии, сухости во рту и гипосаливации у пациентов с инфекцией SARS-CoV-2. Проведенный анализ показывает, что создание комплексного подхода к терапии вышеозначенных симптомов является насущной проблемой современной стоматологии, требующей индивидуального подхода, учитывая многофакторный характер патогенеза КС при COVID-19 в различных группах пациентов.



СПИСОК ЛИТЕРАТУРЫ / REFERENCES

1. Шамрай ВЮ, Абильмажинова ГД, Махмутова АМ. Сердечно-сосудистые проявления COVID-19. *Актуальные проблемы теоретической и клинической медицины*. 2021;(1):29-34.
<https://doi.org/10.24412/2790-1289-2021-12934>
Shamray V.Yu., Abilmazhinova G.D., Makhmutova A.M. Cardiovascular manifestations of COVID-19. *Actual Problems of Theoretical and Clinical Medicine*. 2021;(1):29-34 (In Russ.).
<https://doi.org/10.24412/2790-1289-2021-12934>
2. Kariyawasam JC, Jayarajah U, Riza R, Abeysuriya V, Seneviratne SL. Gastrointestinal manifestations in COVID-19. *Transactions of the Royal Society of Tropical Medicine and Hygiene*. 2021;115(12):1362-1388.
<https://doi.org/10.1093/trstmh/tra042>
3. Omar IM, Weaver JS, Samet JD, Serhal AM, Mar WA, Taljanovic MS. Musculoskeletal Manifestations of COVID-19: Currently Described Clinical Symptoms and Multimodality Imaging Findings. *Radiographics*. 2022;42(5):1415-1432.
<https://doi.org/10.1148/rg.220036>
4. Freni F, Meduri A, Gazia F, Nicastro V, Galletti C, Aragona P, et al. Symptomatology in head and neck district in coronavirus disease (COVID-19): A possible neuroinvasive action of SARS-CoV-2. *American Journal of Otolaryngology*. 2020;41(5):102612.
<https://doi.org/10.1016/j.amjoto.2020.102612>
5. Biadsee A, Biadsee A, Kassem F, Dagan O, Masarwa S, Ormianer Z. Olfactory and oral manifestations of COVID-19: Sex-related symptoms - a potential pathway to early diagnosis. *Otolaryngology-Head and Neck Surgery*. 2020;163(4):722-728.
<https://doi.org/10.1177/0194599820934380>
6. Lax SF, Skok K, Zechner P, Kessler HH, Kaufmann N, Koelblinger C, et al. Pulmonary Arterial Thrombosis in COVID-19 with Fatal Outcome: Results from a Prospective, Single-Center, Clinicopathologic Case Series. *Annals of Internal Medicine*. 2020;173(5):350-361.
<https://doi.org/10.7326/M20-2566>
7. Chen L, Zhao J, Peng J, Li X, Deng X, Geng Z, Shen Z, et al. Detection of SARS-CoV-2 in saliva and characterization of oral symptoms in COVID-19 patients. *Cell proliferation*. 2020;53(12):e12923.
<https://doi.org/10.1111/cpr.12923>
8. AbuBakr N, Salem ZA, Kamel AHM. Oral manifestations in mild-to-moderate cases of COVID-19 viral infection in the adult population. *Dental and Medical Problems*. 2021;58(1):7-15.
<https://doi.org/10.17219/dmp/130814>
9. Reis VP, Bezerra AR, Maia ABP, Marques LC, Conde DC. An integrative review of oral manifestations in patients with COVID-19: signs directly related to SARS-CoV-2 infection or secondary findings? *International Journal of Dermatology*. 2022;61(3):278-290.
<https://doi.org/10.1111/ijd.15881>
10. Assy Z, Brand HS. A systematic review of the effects of acupuncture on xerostomia and hyposalivation. *BMC Complement Altern Med*. 2018;18(1):57.
<https://doi.org/10.1186/s12906-018-2124-x>
11. Han P, Suarez-Durall P, Mulligan R. Dry mouth: A critical topic for older adult patients. *Journal of Prosthodontic Research*. 2015;59(1):6-19.
<https://doi.org/10.1016/j.jprr.2014.11.001>
12. Atyeo N, Maldonado JO, Warner BM, Chiorini JA. Salivary Glands and Viral Pathogenesis. *Journal of Dental Research*. 2024;103(3):227-234.
<https://doi.org/10.1177/00220345231222871>
13. Bivona PL. Xerostomia. A common problem among the elderly. *New York State Dental Journal*. 1998;64(6):46-52. Режим доступа / Available from:
<https://pubmed.ncbi.nlm.nih.gov/9707984/>
14. Qi W, Tian J, Wang G, Yan Y, Wang T, Wei Y, et al. Advances in cellular and molecular pathways of salivary gland damage in Sjögren's syndrome. *Frontiers in Immunology*. 2024;15:1405126.
<https://doi.org/10.3389/fimmu.2024.1405126>
15. Atyeo N, Maldonado JO, Warner BM, Chiorini JA. Salivary Glands and Viral Pathogenesis. *Journal of Dental Research*. 2024;103(3):227-234.
<https://doi.org/10.1177/00220345231222871>
16. Huang S, Zeng X, Deng S, He S, Liu F. Prevalence of xerostomia in patients with type 2 diabetes mellitus: a systematic review and meta-analysis. *BMC Oral Health*. 2025;25(1):662.
<https://doi.org/10.1186/s12903-025-05992-6>
17. Müller JA, Groß R, Conzelmann C, Krüger J, Merle U, Steinhart J, et al. SARS-CoV-2 infects and replicates in cells of the human endocrine and exocrine pancreas. *Nature Metabolism*. 2021;3(2):149-165.
<https://doi.org/10.1038/s42255-021-00347-1>
18. Stoopler ET, Villa A, Bindakhil M, Díaz DLO, Sollecito TP. Common Oral Conditions: A Review. *Journal of the American Medical Association*. 2024;331(12):1045-1054.
<https://doi.org/10.1001/jama.2024.0953>
19. Kohli D, Madhu N, Korczeniewska OA, Eliav T, Arany S. Association between medication-induced xerostomia and orofacial pain: a systematic review. *Quintessence International*. 2023;54(8):658-670.
<https://doi.org/10.3290/j.qi.b4154345>
20. Xu D, Zhu H, Wu M. Disproportionality analysis of drug-induced dry mouth using data from the United States food and drug administration adverse event reporting system database. *Heliyon*. 2024;10(19):e38561.
<https://doi.org/10.1016/j.heliyon.2024.e38561>
21. Хабадзе ЗС, Соболев КЭ, Тодуа ИМ, Морданов ОС. Изменения слизистой оболочки полости рта и общих показателей при COVID 19 (SARS-CoV-2): одноцентровое описательное исследование. *Эндодонтия today*. 2020;18(2):4-9.
<https://doi.org/10.36377/1683-2981-2020-18-2-4-9>
Khabadze Z.S., Sobolev K.E., Todua I.M., Mordanov O.S. Changes in the oral mucosa and general indicators with COVID 19 (SARS-CoV-2): a single-center descriptive

- study. *Endodontics today*. 2020;18(2):4-9 (In Russ.).
<https://doi.org/10.36377/1683-2981-2020-18-2-4-9>
22. Amorim Dos Santos J, Normando AGC, Carvalho da Silva RL, De Paula RM, Cembranel AC, Santos-Silva AR, et al. Oral mucosal lesions in a COVID-19 patient: New signs or secondary manifestations? *International Journal of Infectious Diseases*. 2020;97:326-328.
<https://doi.org/10.1016/j.ijid.2020.06.012>
23. Македонова ЮА, Поройский СВ, Гаврикова ЛМ, Афанасьева ОЮ. Проявление заболеваний слизистой полости рта у больных, перенесших COVID-19. *Вестник ВолГМУ*. 2021;18(1):110-115.
[https://doi.org/10.19163/1994-9480-2021-1\(77\)-110-115](https://doi.org/10.19163/1994-9480-2021-1(77)-110-115)
- Makedonova Yu.A., Poroisky S.V., Gavrikova L.M., Afanaseva O.Y. Manifestation of the oral mucosa diseases in patients with COVID-19. *Journal of Volgograd State Medical University*. 2021;18(11):110-115 (In Russ.).
[https://doi.org/10.19163/1994-9480-2021-1\(77\)-110-115](https://doi.org/10.19163/1994-9480-2021-1(77)-110-115)
24. Farid H, Khan M, Jamal S, Ghafoor R. Oral manifestations of Covid-19-A literature review. *Reviews in Medical Virology*. 2022;32(1):e2248.
<https://doi.org/10.1002/rmv.2248>
25. Molina-Gil J, González-Fernández L, García-Cabo C. Trigeminal neuralgia as the sole neurological manifestation of COVID-19: A case report. *Headache*. 2021;61(3):560-562.
<https://doi.org/10.1111/head.14075>
26. Namavarian A, Eid A, Ziai H, Cheng EY, Enepekides D. Facial Nerve Paralysis and COVID-19: A Systematic Review. *Laryngoscope*. 2023;133(5):1007-1013.
<https://doi.org/10.1002/lary.30333>
27. Taşlıdere B, Mehmetaj L, Özcan AB, Gülen B, Taşlıdere N. Melkersson-Rosenthal Syndrome Induced by COVID-19. *American Journal of Emergency Medicine*. 2021;41:262.e5-262.e7.
<https://doi.org/10.1016/j.ajem.2020.08.018>
28. Кабалоева ДВ, Аккалаев АБ, Цирихова АС. Проявления COVID-19 в полости рта (обзор литературы). *Международный научно-исследовательский журнал*. 2023;(8):71.
<https://doi.org/10.23670/IRJ.2023.134.29>
- Kabaloeva, D. V., Akkalaev A. B., Tsirikhova A. S. Oral Manifestations of COVID-19 (literature review). *International Research Journal*. 2023;(8):71 (In Russ.).
<https://doi.org/10.23670/IRJ.2023.134.29>
29. Katz J. Prevalence of dry mouth in COVID-19 patients with and without Sicca syndrome in a large hospital center. *International Journal of Medical Sciences*. 2021;190(4):1639-1641.
<https://doi.org/10.1007/s11845-020-02480-4>
30. Brandão TB, Gueiros LA, Melo TS, Prado-Ribeiro AC, Nesrallah ACFA, Prado GVB, et al. Oral lesions in patients with SARS-CoV-2 infection: could the oral cavity be a target organ? *Oral Surgery, Oral Medicine, Oral Pathology, and Oral Radiology*. 2021;131(2):e45-e51.
<https://doi.org/10.1016/j.oooo.2020.07.014>
31. Maegawa K, Nishioka H. COVID-19-associated parotitis and sublingual gland sialadenitis. *BMJ case reports*. 2022;15(12):e251730.
<https://doi.org/10.1136/bcr-2022-251730>
32. Iranmanesh B, Khalili M, Amiri R, Zartab H, Aflatoonian M. Oral manifestations of COVID-19 disease: A review article. *Dermatologic Therapy*. 2021;34(1):e14578.
<https://doi.org/10.1111/dth.14578>
33. Omezli MM, Torul DE. Evaluation of the xerostomia, taste and smell impairments after COVID-19. *Med Oral Patol Oral Cir Bucal*. 2021;26:e568-e575.
<https://doi.org/10.4317/medoral.24510>
34. Worobey M, Pekar J, Larsen BB, Nelson MI, Hill V, Joy JB, et al. The emergence of SARS-CoV-2 in Europe and North America. *Science*. 2020;370(6516):564-570.
<https://doi.org/10.1126/science.abc8169>
35. Li Y, Ren B, Peng X, Hu T, Li J, Gong T, Tang B, et al. Saliva is a non-negligible factor in the spread of COVID-19. *Molecular Oral Microbiology*. 2020;35(4):141-145.
<https://doi.org/10.1111/omi.12289>
36. Sabino-Silva R, Jardim AC, Siqueira WL. Coronavirus COVID-19 impacts to dentistry and potential salivary diagnosis. *Clinical Oral Investigations*. 2020;24(4):1619-1621.
<https://doi.org/10.1007/s00784-020-03248-x>
37. Peng X, Xu X, Li Y, Cheng L, Zhou X, Ren B. Transmission routes of 2019-nCoV and controls in dental practice. *International Journal of Oral Science*. 2020;12(1):9.
<https://doi.org/10.1038/s41368-020-0075-9>
38. Patel J, Woolley J. Necrotizing periodontal disease: Oral manifestation of COVID-19. *Oral Diseases*. 2021;27(S3):768-769.
<https://doi.org/10.1111/odi.13462>
39. Krishnakumar HN, Momtaz DA, Sherwani A, Mhapankar A, Gonuguntla RK, Maleki A, et al. Pathogenesis and progression of anosmia and dysgeusia during the COVID-19 pandemic. *European Archives of Oto-Rhino-Laryngology*. 2023;280(2):505-509.
<https://doi.org/10.1007/s00405-022-07689-w>
40. Yan CH, Faraji F, Prajapati DP, Boone CE, DeConde AS. Association of chemosensory dysfunction and COVID-19 in patients presenting with influenza-like symptoms. *International Forum of Allergy and Rhinology*. 2020;10(7):806-813.
<https://doi.org/10.1002/alr.22579>
41. Mahmoud MM, Abuhashish HM, Khairy DA, Bugshan AS, Khan AM, Moothedath MM. Pathogenesis of dysgeusia in COVID-19 patients: a scoping review. *European Review for Medical and Pharmacological Sciences*. 2021;25(2):1114-1134.
https://doi.org/10.26355/eurrev_202101_24683
42. Thakkar JP, Lane CJ. Hyposalivation and Xerostomia and Burning Mouth Syndrome: Medical Management. *Journal of Oral and Maxillofacial Surgery*. 2022;34(1):135-146.
<https://doi.org/10.1016/j.coms.2021.08.002>
43. Cuevas-Gonzalez MV, Espinosa-Cristóbal LF, Donohue-Cornejo A, Tovar-Carrillo KL, Saucedo-Acuña RA, García-Calderón AG, et al. COVID-19 and its manifestations in the oral cavity: A systematic review. *Medicine (Baltimore)*. 2021;100(51):e28327.
<https://doi.org/10.1097/MD.0000000000028327>

44. Brandini DA, Takamiya AS, Thakkar P, Schaller S, Rahat R, Naqvi AR. Covid-19 and oral diseases: Cross-talk, synergy or association? *Reviews in Medical Virology*. 2021;31(6):e2226.

<https://doi.org/10.1002/rmv.2226>

45. Xu H, Zhong L, Deng J, Peng J, Dan H, Zeng X, Li T, et al. High expression of ACE2 receptor of 2019-nCoV on the epithelial cells of oral mucosa. *International Journal of Oral Science*. 2020;12(1):8.

<https://doi.org/10.1038/s41368-020-0074-x>

46. Sasso-Cerri E, Martinelli VD, de Oliveira SA, da Silva AAS, de Moraes JCG, Cerri PS. Submandibular Gland Pathogenesis Following SARS-CoV-2 Infection and Implications for Xerostomia. *International Journal of Molecular Sciences*. 2024;25(13):6820.

<https://doi.org/10.3390/ijms25136820>

47. Пожарицкая АА, Сахарук НА, Кошкина ТА. Кандидоз полости рта у пациентов, перенесших коронавирусную инфекцию. *Стоматология. Эстетика. Инно-*

вацци. 2021;5(1):30-37.

<https://doi.org/10.34883/PI.2021.5.1.003>

Pozharitskaya A.A., Sakharuk N.A., Koshkina T.A. Oral candidiasis in patients who had COVID-19. *Dentistry, aesthetics, innovations*. 2021;5(1):30-37 (In Russ.).

<https://doi.org/10.34883/PI.2021.5.1.003>

48. Bhujel N, Zaheer K, Singh RP. Oral mucosal lesions in patients with COVID-19: a systematic review. *Br J Oral Maxillofac Surg*. 2021;59(9):1024-1030.

<https://doi.org/10.1016/j.bjoms.2021.06.011>

49. Gherlone EF, Polizzi E, Tetè G, De Lorenzo R, Magnaghi C, Rovere Querini P, et al. Frequent and Persistent Salivary Gland Ectasia and Oral Disease After COVID-19. *Journal of Dental Research*. 2021;100(5):464-471.

<https://doi.org/10.1177/0022034521997112>

50. Tsuchiya H. COVID-19 Oral Sequelae: Persistent Gustatory and Saliva Secretory Dysfunctions after Recovery from COVID-19. *Medical Principles and Practice*. 2023;32(3):166-177.

<https://doi.org/10.1159/000531373>

СВЕДЕНИЯ ОБ АВТОРАХ

Автор, ответственный за связь с редакцией:

Хамзина Гульнара Ринатовна, кандидат медицинских наук, ассистент кафедры терапевтической стоматологии Башкирского государственного медицинского университета, Уфа, Российская Федерация

Для переписки: stomat.gkb8@mail.ru

ORCID: <https://orcid.org/0009-0004-0889-6216>

Кабирова Миляуша Фаузиевна, доктор медицинских наук, профессор, проректор по стратегическому развитию Башкирского государственного медицинского университета, Уфа, Российская Федерация

Для переписки: kabirova_milya.ru

ORCID: <https://orcid.org/0000-0002-0372-8617>

INFORMATION ABOUT THE AUTHORS

Corresponding author:

Gulnara R. Hamzina, DMD, PhD, Assistant Professor, Department of the Restorative Dentistry, Bashkir State Medical University, Ufa, Russian Federation

For correspondence: stomat.gkb8@mail.ru

ORCID: <https://orcid.org/0009-0004-0889-6216>

Milyausha F. Kabirova, DMD, PhD, DSc, Professor, Vice-Rector for Strategic Development, Bashkir State Medical University, Ufa, Russian Federation.

For correspondence: kabirova_milya.ru

ORCID: <https://orcid.org/0000-0002-0372-8617>

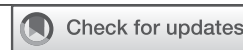Вклад авторов в работу. Все авторы подтверждают соответствие своего авторства международным критериям ICMJE, а также согласны принять на себя ответственность за все аспекты работы: Хамзина Г.Р. – разработка концепции, курирование данных, формальный анализ данных, проведение исследования, разработка методологии, валидация результатов, написание черновика рукописи; Кабирова М.Ф. – административное руководство исследовательским проектом, предоставление ресурсов для проведения исследования, научное руководство, написание рукописи – рецензирование и редактирование.

Поступила / Article received 02.10.2025

Поступила после рецензирования / Revised 13.11.2025

Принята к публикации / Accepted 25.12.2025

Authors' contribution. All authors confirm that their contributions comply with the international ICMJE criteria and agree to take responsibility for all aspects of the work: G.R. Khamzina – conceptualization, data curation, formal analysis, investigation, methodology, validation, writing – original draft preparation; M.F. Kabirova – project administration, resources, supervision, writing – review & editing.



Применение биodeградируемых раневых покрытий на основе полилактида в лечении повреждений кожи. Перспективы применения в челюстно-лицевой области: систематический обзор

А.В. Лысенко*, А.И. Яременко, А.С. Мурсалова

Первый Санкт-Петербургский государственный медицинский университет имени академика И.П. Павлова, Санкт-Петербург, Российская Федерация

АННОТАЦИЯ

Актуальность. Актуальной междисциплинарной проблемой является поиск биосовместимых перевязочных материалов для заживления различных повреждений кожи. Усовершенствование материалов движется по пути соответствия их следующим требованиям: они должны обеспечивать защиту раневой поверхности от механических повреждений, предотвращать инфицирование, быть проницаемыми и не допускать скопление экссудата, предотвращать высыхание раневой поверхности, быть эластичными, атравматичными и сводить к минимуму боль в области заживления. После появления биополимерных повязок на основе полилактида (наиболее распространенной является Suprathel, PolyMedics Innovations, Германия) было проведено много исследований, посвященных их клиническому применению и сравнению с другими известными раневыми покрытиями. Цель. Систематический обзор исследований по изучению лечения повреждений кожи с применением повязок, содержащих полилактид; оценка возможности использования данных материалов в лечении повреждений кожи челюстно-лицевой области. **Материалы и методы.** Для составления систематического обзора использовалось руководство PRISMA (The Preferred Reporting Items for Systematic Reviews and Meta-Analyses) для систематических обзоров и метаанализов. Был осуществлен поиск статей, включенных в международные и отечественные базы данных, по следующим поисковым запросам: wound dressing, biodegradable polymer materials, polylactide, burns, биополимерные раневые покрытия, полилактид, лечение ожогов, раны донорских участков, кожная регенерация. После оценки методологического качества включенных исследований, проведенной с помощью инструментов оценки риска систематической ошибки RoB2 (Revised Cochrane risk-of-bias tool for randomized trials) для рандомизированных контролируемых исследований (РКИ) и NOS (Newcastle-Ottawa Scale) для когортных исследований и исследований случай-контроль, был осуществлен анализ отобранной литературы. **Результаты.** Было отобрано 14 РКИ, 5 когортных исследований и 1 случай-контроль, которые были разделены на две группы: исследования, посвященные лечению «острых» ран (ожогов и ран донорских участков), и работы, в которых рассматривалось лечение «хронических» ран (язв диабетической стопы). Были проанализированы используемые раневые покрытия в каждой из групп. **Заключение.** В результате обзора было выявлено, что материалы на основе полилактида обладают рядом преимуществ, таких как отсутствие необходимости смены повязки до окончания периода заживления, снижение болевых ощущений и значительное ускорение эпителизации хронических ран. Анализ не выявил данных, свидетельствующих о снижении эффективности этих материалов при локализации ран в челюстно-лицевой области, однако для более точной оценки эффективности требуется проведение РКИ, сфокусированных исключительно на пациентах с повреждениями кожи данной локализации.

Ключевые слова: полилактид, Suprathel, биополимеры, раневые покрытия, эпителизация, ожоги, раны донорских участков

Для цитирования: Лысенко А.В., Яременко А.И., Мурсалова А.С. Применение биodeградируемых раневых покрытий на основе полилактида в лечении повреждений кожи. Перспективы применения в челюстно-лицевой области: систематический обзор. *Пародонтология*. 2025;30(4):373-384. <https://doi.org/10.33925/1683-3759-2025-1160>

***Автор, ответственный за связь с редакцией:** Лысенко Анна Валерьевна, отделение хирургической стоматологии и амбулаторной челюстно-лицевой хирургии Научно-исследовательского института стоматологии и челюстно-лицевой хирургии, Первый Санкт-Петербургский государственный медицинский университет имени академика И.П. Павлова, 197000, ул. Льва Толстого, д. 6-8, г. Санкт-Петербург, Российская Федерация. Для переписки: lysenko.anna@mail.ru

Конфликт интересов: Яременко А.И. является членом редакционной коллегии журнала «Пародонтология», но не имеет никакого отношения к решению опубликовать эту статью. Статья прошла принятую в журнале процедуру рецензирования. Об иных конфликтах интересов авторы не заявляли.

Благодарности: Авторы заявляют об отсутствии внешнего финансирования при проведении исследования. Индивидуальные благодарности для декларирования отсутствуют.

Poly lactide-based biodegradable wound dressings for skin injury treatment and their applicability to the maxillofacial region: a systematic review

A.V. Lysenko*, A.I. Yaremenko, A.S. Mursalova

Pavlov First Saint Petersburg State Medical University, Saint Petersburg, Russian Federation

ABSTRACT

Relevance. The identification of biocompatible wound dressings for the management of various skin injuries represents a relevant interdisciplinary challenge. Advances in wound-care materials are driven by the need to meet the following criteria: protection of the wound surface from mechanical damage, prevention of infection, sufficient permeability to prevent exudate accumulation, maintenance of a moist wound environment, flexibility, atraumatic removal, and reduced pain during healing. Since the introduction of biopolymeric poly lactide-based dressings—most notably Suprathel (PolyMedics Innovations, Germany)—numerous studies have evaluated their clinical performance and compared them with established wound-care materials. **Objective.** To conduct a systematic review of studies evaluating the treatment of skin injuries using poly lactide-based wound dressings and to assess their applicability in the management of skin injuries in the maxillofacial region. **Materials and methods.** The systematic review was conducted in accordance with the PRISMA (Preferred Reporting Items for Systematic Reviews and Meta-Analyses) guidelines. A literature search was conducted in international and national databases using search terms in both English and Russian, including wound dressing, biodegradable polymer materials, poly lactide, burns, biopolymer wound dressings, burn treatment, donor site wounds, and skin regeneration. Methodological quality was assessed using the RoB 2 tool (Revised Cochrane risk-of-bias tool for randomized trials) for randomized controlled trials and the Newcastle–Ottawa Scale (NOS) for cohort and case–control studies. Eligible studies were subsequently included in the analysis. **Results.** A total of 14 randomized controlled trials, 5 cohort studies, and 1 case–control study were included. The studies were categorized into two groups: those addressing the treatment of acute wounds (burns and donor site wounds) and those focused on chronic wounds (diabetic foot ulcers). The wound dressings used in each group were analyzed. **Conclusion.** The review demonstrated that poly lactide-based wound dressings offer several clinically relevant advantages, including the absence of a need for dressing changes until complete healing, reduced pain intensity, and a marked acceleration of epithelialization in chronic wounds. No evidence was identified to suggest reduced effectiveness of these materials when applied to wounds in the maxillofacial region. However, well-designed randomized controlled trials focusing exclusively on patients with skin injuries in this anatomical area are required to provide more robust evidence.

Keywords: poly lactide, Suprathel, biopolymers, wound dressings, epithelialization, burns, donor site wounds

For citation: Lysenko A.V., Yaremenko A.I., Mursalova A.S. Poly lactide-based biodegradable wound dressings for skin injury treatment and their applicability to the maxillofacial region: a systematic review. *Parodontologiya*. 2025;30(4):373-384. (In Russ.). <https://doi.org/10.33925/1683-3759-2025-1160>

***Corresponding author:** Anna V. Lysenko, Department of the Oral and Outpatient Maxillofacial Surgery, Research Institute of Dentistry and Maxillofacial Surgery, Pavlov First Saint Petersburg State Medical University, 6 Lev Tolstoy Str., Saint Petersburg, Russian Federation, 197022. For correspondence: lysenko.anna@mail.ru

Conflict of interests: A.I. Yaremenko is a member of the *Parodontologiya* journal's editorial board but was not involved in the decision-making process regarding the publication of this article. The article underwent the standard peer-review process of the journal. The authors have declared no other conflicts of interest

Acknowledgments: The authors declare that there was no external funding for the study. There are no individual acknowledgments to declare.

ВВЕДЕНИЕ

С проблемой эффективной регенерации различного рода повреждений кожного покрова (ожогов, ран донорских участков после забора расщепленного кожного трансплантата и др.) сталкиваются врачи многих специальностей. Продолжаются разработки новых раневых повязок, которые смогут обеспечить быстрое заживление, а также хорошие функциональ-

ные и эстетические результаты. Идеальная повязка должна обеспечивать защиту раны от механических повреждений, предотвращать инфицирование, быть проницаемой и не допускать скопление экссудата, предотвращать высыхание раневого ложа, быть атравматичной, эластичной и сводить к минимуму боль в области заживления [1-3]. Полилактиды – это класс биodeградируемых полиэфиров, которые широко используются в различных областях медици-

ны. Были разработаны адгезивные раневые повязки на основе полилактида, которые стали особенно активно применяться в ожоговой хирургии. Самым известным представителем является Suprathel (Poly-Medics Innovations) – сополимер D,L-лактида (порядка 70%), ε-капролактона и триметиленкарбоната [3]. По данным авторов, на 15 августа 2025 года не проводилось систематических обзоров, в которых анализировались бы клинические исследования (рандомизированные контролируемые, когортные, случай-контроль) упомянутых материалов. После проведения сравнительного анализа биодеградируемых повязок на основе полилактида с другими раневыми покрытиями можно будет сформулировать вывод об обоснованности применения тех или иных повязок в различных клинических ситуациях.

Цель исследования: систематический обзор исследований по изучению лечения повреждений кожи с применением повязок, содержащих полилактид; оценка возможности использования данных материалов в лечении повреждений кожи челюстно-лицевой области.

МАТЕРИАЛЫ И МЕТОДЫ

Для составления данного систематического обзора использовалось руководство PRISMA (The Preferred Reporting Items for Systematic Reviews and Meta-Analyses) для систематических обзоров и мета-анализов [4].

Стратегия поиска

Был осуществлен поиск статей, включенных в базы данных: PubMed, ScienceDirect, GoogleScholar, eLIBRARY.RU, CyberLeninka. Временной диапазон публикаций – с 2000 года по 15 августа 2025 года. Поискные запросы были следующими: wound dressing, biodegradable polymer materials, polylactide, burns, биополимерные раневые покрытия, полилактид, лечение ожогов, раны донорских участков, кожная регенерация.

Критерии включения исследований

В дальнейший отбор по критериям включали статьи с открытым доступом, на русском и английском языках. При отборе исследований руководствовались наличием в них компонентов, описанных в структуре PICOS: P – population (выборка) – пациенты с повреждениями кожи (ожоги, раны донорских участков, язвы диабетической стопы). Ограничения по объему выборки отсутствовали. I – intervention (вмешательство) – наложение биодеградируемых повязок на основе полилактида. C – comparison (сравнение) – сравнение повязок на основе полилактида с другими раневыми покрытиями. O – outcome (результат) – оценка эпителизации ран, боли по визуально-аналоговой шкале (ВАШ), фиксации материала

и наличия/отсутствия необходимости его смены, эстетические результаты – оценка образовавшихся рубцов по шкалам VSS (Vancouver Scar Scale – Ванкуверская шкала оценки рубцов) и POSAS (Patient and Observer Scar Assessment Scale – шкала оценки рубца пациентом и наблюдателем), использование аппаратных методов оценки состояния кожи в месте рубца (Cutometer и др.). S – study type (дизайн исследования) – рандомизированные контролируемые исследования, когортные исследования, исследования типа случай-контроль. Ограничения по времени наблюдения отсутствовали.

Критерии исключения исследований

В дальнейший анализ и синтез не включались: отчеты о клинических случаях, доклинические исследования, а также работы, в которых не были представлены как минимум два пункта из перечисленных результатов: сроки полной эпителизации или % сокращения раневой поверхности или % полностью заживших ран, оценка боли по ВАШ, информация о фиксации материала до окончания эпителизации, оценка сформировавшихся рубцов по шкалам VSS или POSAS или с использованием аппаратных методов; статьи с высоким риском систематической ошибки.

Сбор и оценка данных

На соответствие критериям включения текст статей оценивался двумя авторами независимо друг от друга. Из отобранных исследований извлекались данные, после чего был произведен анализ, синтез и формулирование выводов.

Оценка риска систематической ошибки

Риск систематической ошибки для РКИ оценивали с использованием инструмента RoB2 (Revised Cochrane risk-of-bias tool for randomized trials), а конкретнее, использовали таблицу с кратким описанием инструмента [5]. Каждый пункт оценивался как низкий, высокий или сомнительный. Для оценки риска систематической ошибки в когортных исследованиях и исследованиях случай-контроль использовалась русскоязычная версия шкалы Newcastle-Ottawa Scale (NOS) [6]. Оценка производилась авторами независимо друг от друга.

РЕЗУЛЬТАТЫ

162 отобранные статьи были проанализированы на предмет соответствия критериям включения в работу. 134 статьи были исключены по причине несоответствия дизайна исследования установленным критериям или отсутствия упоминания интересующих результатов. Алгоритм поиска и отбора исследований представлен в виде блок-схемы (рис. 1).

Характеристика исследований

Было отобрано 14 РКИ, 5 когортных исследований и 1 исследование случай-контроль. В обзор были

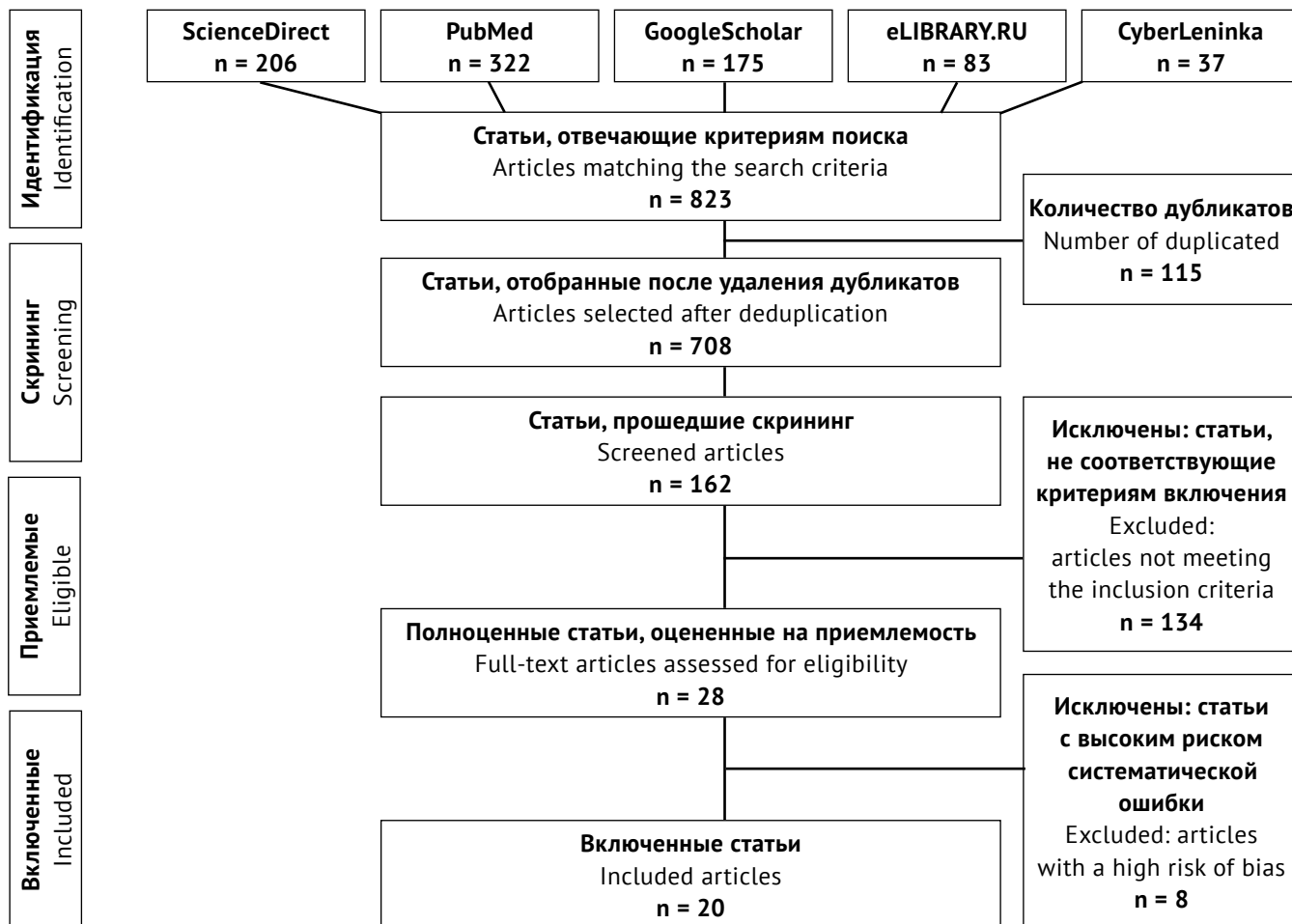


Рис. 1. Блок-схема PRISMA отбора исследований для систематического обзора (источник: составлено авторами)
 Fig. 1. PRISMA flow diagram of study selection for the systematic review (Sources: compiled by the author)

включены 19 работ на английском языке и 1 работа на русском языке.

1. РКИ. В данных исследованиях сополимер Suprathel сравнивался с другими раневыми покрытиями: нанофибриллярной целлюлозой FibDex [3], пенополиуретановой повязкой MepilexAg [7], двуслойной (нейлоновая сетка и силиконовый слой) повязкой Biobrane [1], полиуретановым покрытием Omiderm [8], тканной парафиновой повязкой Jelonet [9, 10], адгезивной повязкой Нураfix [2], шелковой повязкой Dress silk [11], бактериальной наноцеллюлозой epicitehydro [12]. Также в нескольких исследованиях Suprathel сравнивался с аутодермопластикой расщепленным кожным трансплантатом (PKT) [13, 14]. В одном РКИ Suprathel выступал в качестве компонента комплексного лечения в экспериментальной группе: Suprathel + PKT [15].

Свойства другого препарата на основе полимолочной кислоты Supra SDRM (PolyMedics Innovations) рассматривались в исследовании заживления язв диабетической стопы (ЯДС). В группе сравнения использовали коллагеновые повязки Fibracol Plus [16]. Следующий сополимер – поли(L-лактид-со-капролактон) также применялся в качестве повязки при лечении ЯДС в сочетании со свиным фи-

бриногеном, в контрольной группе использовались альгинатные повязки [17].

2. Когортные исследования. В большей части исследований в качестве раневой повязки использовался Suprathel, контрольная группа с альтернативным лечением отсутствовала [18-21]. Одно исследование проводилось с контрольной группой. Сравнивались следующие комбинации: суспензия аутологичных клеток кожи (технология ReCell) + Suprathel и суспензия аутологичных клеток кожи (технология ReCell) + стандартная неадгезивная повязка, входящая в набор ReCell [22].

3. Исследование типа случай-контроль (сравнение Suprathel и MepilexAg) [23].

По возрастным категориям испытуемых исследования можно сгруппировать следующим образом: с участием пациентов младше 18 лет [15, 18-20, 23], старше 18 лет [1, 3, 8-14, 16, 17], старше 65 лет [2], смешанные выборки (дети и взрослые старше 18 лет) [7, 21, 22].

Для последующего анализа статьи были условно разделены на две группы: исследования, посвященные лечению «острых» ран (ожогов и ран донорских участков), и работы, в которых рассматривалось лечение «хронических» ран (язв диабетической стопы).

Оценка методологического качества исследований, включенных в систематический обзор

Оценка методологического качества исследований, включенных в систематический обзор, представлена в таблице 1.

Во всех РКИ риск систематической ошибки по четвертому домену оценивался как сомнительный, следовательно, общий риск также оценивался как «вызывающий сомнения». Данный результат объясняется тем, что во всех исследованиях «ослепление» исследователей было невозможно, поскольку повязки из разных материалов имели разный внешний вид.

Когортные и случай-контроль исследования получили оценки по шкале NOS от 7 до 9 баллов, что соответствует низкому риску систематической ошибки.

Исследование заживления поверхностных и глубоких ожогов частичной толщины, ран донорских участков после забора РКТ

Suprathel – это сополимерная повязка, состоящая из D,L-лактида (примерно 70%), ε-капролактона и триметиленкарбоната [3, 7]. Она пористая, обеспечивает влагопроницаемость, препятствует скоплению экссудата и инфицированию, но в то же время поддерживает оптимальную влажность раневой поверхности, создавая благоприятную среду для миграции кератиноцитов и быстрой эпителизации ран. Другими преимуществами Suprathel являются хорошая адгезия к раневой поверхности и адаптация по ее форме, благодаря чему повязка плотно фиксируется на ране до полного заживления, после чего легко снимается [1-3, 7, 8, 18].

Таблица 1. Оценка риска систематической ошибки в рандомизированных контролируемых исследованиях, включенных в систематический обзор (источник: составлено авторами)

Table 1. Risk of bias assessment of randomized controlled trials included in the systematic review (Sources: compiled by the author)

Автор, год Author, year	Домен RoB2 / Domain RoB2				
	D1	D2	D3	D4	D5
Koivuniemi, 2020	Низкий Low	Низкий Low	Сомнительный Some concerns	Сомнительный Some concerns	Низкий Low
Hundeshagen, 2018	Низкий Low	Низкий Low	Низкий Low	Сомнительный Some concerns	Низкий Low
Королева, 2014	Низкий Low	Сомнительный Some concerns	Низкий Low	Сомнительный Some concerns	Низкий Low
Rahmanian-Schwarz, 2011	Низкий Low	Низкий Low	Низкий Low	Сомнительный Some concerns	Низкий Low
Schwarz, 2008	Низкий Low	Низкий Low	Низкий Low	Сомнительный Some concerns	Низкий Low
Schwarz, 2007	Низкий Low	Низкий Low	Низкий Low	Сомнительный Some concerns	Низкий Low
Keck, 2012	Низкий Low	Низкий Low	Низкий Low	Сомнительный Some concerns	Низкий Low
Uhlig, 2007	Низкий Low	Низкий Low	Низкий Low	Сомнительный Some concerns	Низкий Low
Schiefer, 2022 (Dressilk)	Низкий Low	Низкий Low	Низкий Low	Сомнительный Some concerns	Низкий Low
Schiefer, 2022 (epicite ^{hydro})	Низкий Low	Низкий Low	Низкий Low	Сомнительный Some concerns	Низкий Low
Heitzmann, 2023	Низкий Low	Низкий Low	Низкий Low	Сомнительный Some concerns	Низкий Low
Liden, 2023	Низкий Low	Низкий Low	Низкий Low	Сомнительный Some concerns	Низкий Low
Wang, 2024	Низкий Low	Низкий Low	Сомнительный Some concerns	Сомнительный Some concerns	Низкий Low
Cussons, 2024	Низкий Low	Сомнительный Some concerns	Низкий Low	Сомнительный Some concerns	Низкий Low



В исследуемой литературе повязка применялась в следующих клинических ситуациях: ожоги частичной толщины, раны донорских участков, язвы диабетической стопы. Глубина ожогов частичной толщины и ран донорских зон после забора расщепленного кожного трансплантата сопоставима, поэтому покрытие Suprathel, использовавшееся ранее в качестве ожоговой повязки, начали применять для ускорения эпителизации донорских зон.

1.1. Suprathel и нанофибриллярная целлюлоза

При сравнении Suprathel с нанофибриллярной целлюлозой (НФЦ) не было выявлено значимой разницы во времени эпителизации донорских зон и уровне боли по мере заживления. Однако Suprathel продемонстрировал лучшую адгезию к раневому ложу, а также хороший гемостаз и отведение экссудата (под повязками из НФЦ встречались небольшие гематомы). Через один месяц после основного лечения была произведена оценка рубцов по шкале POSAS и объективная оценка кожи с помощью прибора DermaLab. Данные, полученные при оценке по шкале POSAS, существенно не различались, однако в результате исследования кожи при помощи DermaLab было установлено, что участки, обработанные повязкой из НФЦ, значительно менее эластичные, чем участки, обработанные Suprathel. Через 6 месяцев все показатели на донорских участках не отличались от таковых на здоровой коже [3].

1.2. Suprathel и epicitehydro

Другим материалом сравнения являлась повязка epicitehydro (QRSKINGmbH) из биотехнологически полученной бактериальной наноцеллюлозы, синтезированной *Komagataeibacter xylinus*. Производителем заявлено, что за счет испарения воды, входящей в состав повязки (95%), снижается внутрикожная температура, уменьшается боль и прогрессирование ожога. Данная повязка обладает хорошей адгезией и не требует смены. В данном исследовании время эпителизации ожогов частичной толщины существенно не отличалось в исследуемой группе и группе сравнения. Обе повязки снижали болевые ощущения, фиксировались в ране весь период заживления. Во всех ранах наблюдалась минимальная экссудация, кровотечений и инфицирования не отмечалось. Показатели оценки рубца по шкале POSAS были в целом низкие для обеих повязок [12].

1.3. Suprathel и MepilexAg

MepilexAg – двухслойная повязка из пенополиуретана и силиконового слоя, содержащая ионы серебра. В проведенном РКИ время заживления ожоговых ран также существенно не отличалось в группе сополимера и серебросодержащей повязки. В группе Suprathel уровень боли был значительно меньше, чем в группе MepilexAg. Авторы исследований связывали это с тем, что при смене повязки MepilexAg происходила травматизация молодого эпителия, в то время как повязка

Suprathel оставалась на ране и сама отделялась от нее по мере заживления. Также прочная фиксация и гибкость повязки Suprathel предотвращали болевые ощущения, связанные с ее смещением. Снижение уровня боли во время реабилитации особенно важно в группе педиатрических пациентов [7]. Эти данные подтверждались в других исследованиях, проведенных на выборках детей: хороший обезболивающий эффект Suprathel позволял производить смены вторичных повязок при использовании простых пероральных анальгетиков без применения опиатов [18]. В исследовании случай-контроль результаты были не совсем однозначны. Сообщалось об отслойках покрытия Suprathel у примерно трети испытуемых, а случаев отслоения повязки MepilexAg не наблюдалось. Известно, что раневая поверхность была обработана марлей, смоченной в физиологическом растворе [23]. Эти данные согласуются с результатами исследования Rashaan Z.M. и соавторов, в котором также наблюдался высокий процент отслоения перевязочного материала у детей, ожоги которых не обрабатывались гидрохирургической системой VersaJet; на ранах, обработанных данной системой, не наблюдалось ни одной отслойки. Следовательно, можно предположить, что после радикальной хирургической обработки Suprathel фиксировался более надежно [19]. Неэффективность сополимера (его «отклеивание» и/или развитие раневой инфекции, что вынуждало перейти на традиционную терапию), согласно различным данным, обуславливалась обильной экссудацией, неправильным определением стадии ожога или его прогрессированием под повязкой [8, 18, 20, 21, 23]. Необходимо отметить, что по инструкции производителя Suprathel не используется для лечения ран с признаками активной раневой инфекции. Расхождения в результатах исследований Hundeshagen G. и Karlsson M. по критерию отслойки покрытия Suprathel возможно объяснить тем, что в исследовании Hundeshagen G. данные собирались со смешанной выборки, включавшей как взрослых, так и детей, что может обуславливать неточность полученных результатов. Также различалась и глубина ожогов: в первом исследовании были только поверхностные ожоги частичной толщины, во втором – как поверхностные, так и глубокие ожоги частичной толщины. Отдаленные эстетические результаты при использовании Suprathel и MepilexAg оценивались через один месяц при помощи прибора DermaLab Combo. Вязкоупругость (жесткость) кожи в группе MepilexAg была повышена по сравнению с показателями контрольных участков, в группе Suprathel не отличалась от необожженной кожи. Также внешний вид зажившей раны оценивался по шкале POSAS. Пациенты оценили внешний вид раны, зажившей под Suprathel, как более благоприятный [7].

1.4. Suprathel и Biobrane

Среди отобранной литературы были исследования по изучению клинической эффективности Suprathel

по сравнению с Biobrane (Smith & Nephew) – биосинтетической повязкой с внешним силиконовым слоем, нейлоновой сеткой и внутренним слоем из свиного коллагена I типа. Biobrane, как и Suprathel, является полупроницаемой, плотно прилегает к раневому ложу и остается в ране до полной эпителизации. По результатам исследования, заживление с использованием Biobrane было в среднем на 1,8 дня быстрее. Эластичность кожи была измерена с помощью устройства Cutometer через восемь месяцев после лечения ожогов, показатели эластичности в обеих группах статистически значимо не отличались. Эти данные свидетельствуют о том, что, несмотря на более быстрое заживление в группе Biobrane, отдаленные эстетические и функциональные результаты при использовании этих повязок сопоставимы [1].

1.5. Suprathel u Omniderm

В другом рандомизированном исследовании производилось сравнение лечения повязками Suprathel и Omniderm (полиуретановая мембрана). Пациенты отмечали значительно меньшую болезненность ран, покрытых Suprathel [8]. Также Omniderm хуже прилегал к раневой поверхности, что приводило к потере материала уже через три дня после наложения, он оказался более жестким и доставлял дискомфорт при движении гибкательных участков. Отслоение Suprathel происходило только в том случае, когда в зоне ожога частичной толщины оказывался участок ожога полной толщины с тотальным некрозом всех слоев кожи, который не имел потенциала к самостоятельному восстановлению и нуждался в пластике расщепленным кожным трансплантатом (РКТ) [14, 21]. Касаемо отдаленных результатов, исследователи отмечали, что пигментация участков, которые лечились при помощи Omniderm, оставалась более интенсивной через три месяца после основного лечения [8].

1.6. Suprathel u Jelonet

Jelonet – тканная марлевая повязка, пропитанная парафином. Jelonet легко снимается во время перевязок без повреждения эпителизирующейся раневой поверхности. Не было выявлено существенной разницы между двумя протестированными материалами в отношении времени заживления ран донорских участков. Интенсивность болевых ощущений и частота приема обезболивающих препаратов была ниже в группе Suprathel. Как и во многих предыдущих исследованиях, Schwarze H. и Heitzmann V. отмечали удобство наложения повязок сополимера и их адаптацию к изгибам раневого ложа [9, 10]. В исследовании Heitzmann V. сравнивалась эффективность Suprathel и Jelonet в лечении глубоких ожогов частичной толщины. Как только глубина ожога достигает глубокого дермального слоя, требуется удаление струпа. В данном исследовании проводилась ферментативная обработка препаратом NexoBrid®

(Mediwound), избирательно растворялись некротизированные ткани. Обе повязки обеспечили эффективное заживление практически без развития осложнений (незначительная раневая инфекция наблюдалась в двух случаях). Был оценен уровень экссудации и кровотечения, он был значительно ниже в группе Suprathel (случаи кровотечения полностью отсутствовали). Эти данные согласуются с предыдущими исследованиями [3, 7].

1.7. Suprathel u Dressilk

Dressilk (PREVOR) – это раневая повязка из чистого трикотажного шелка тутового шелкопряда. После наложения на рану Dressilk сначала прилипает к ней, а затем медленно высыхает и отслаивается по мере заживления. Осложнений во время заживления ран, обработанных как Suprathel, так и Dressilk, не наблюдалось. Показатели экссудации существенно не различались (экссудация продолжалась в среднем до 16 дня), различия в интенсивности болевых ощущений наблюдались только на второй день (менее болезненными были раны, обработанные Suprathel). Через 12 месяцев после основного лечения данные по шкале POSAS существенно не отличались, за исключением категорий «сосудистость» и «общее впечатление» в шкале для наблюдателя: выше баллы были у участков, обработанных Suprathel [11].

1.8. Suprathel u Hypafix

Заживление донорских зон после забора РКТ является отдельной проблемой, поскольку наличие еще одной раневой поверхности способствует усилению боли, повышает риск инфицирования. Процесс заживления ран можно разделить на следующие этапы: гемостаз, воспаление, пролиферация и ремоделирование тканей. У пожилых людей (старше 65 лет) такие возрастные изменения, как увеличение времени воспалительной фазы за счет возрастания концентрации медиаторов воспаления, истончение слоев эпидермиса, уплощение дермы, влияют на замедление миграции кератиноцитов с краев раны и процесса эпителизации. Наличие большого количества сопутствующей патологии и соответствующей лекарственной терапии также может повышать риск инфицирования ран, способствовать замедлению ангиогенеза и пролиферации. Нураfix – это проникаемый лейкопластырь, способный отводить экссудат и оставаться в ране до полного заживления. В данном исследовании, проведенном с пожилыми пациентами, было подтверждено, что среднее время заживления ран как в исследуемой, так и в контрольной группе действительно больше, чем в выборках с молодыми людьми. Существенного снижения боли от повязок Suprathel, как в других исследованиях, не наблюдалось. Повязки Suprathel продемонстрировали хорошие адгезивные свойства, преждевременного отделения от раневой поверхности не наблюдалось, что соотносится с предыдущими ис-

следованиями. Лейкопластырь Нураfix в некоторых случаях образовывал складки, и подтекание эксудата приводило к преждевременной отслойке раневого покрытия. Разница в оценке рубцов по шкале POSAS была статистически не значима [2].

1.9. Suprathel u PKT

При обширных ожогах и малом количестве неповрежденной кожи, которую можно использовать для забора PKT, важна максимальная «экономия» необожженных участков. Поэтому большую актуальность имеет поиск альтернатив PKT при глубоких частичных ожогах, в то время как сам PKT следует сохранить для пластики полнослойных ожоговых дефектов.

Результаты исследования показали, что участки под мембраной Suprathel заживали дольше, чем под PKT, но сформированные рубцы оказались по своим свойствам (эластичность, рельеф, высота) ближе к нормальной коже по сравнению с PKT. Эстетическим преимуществом PKT являлись более низкие показатели васкуляризации [13]. Suprathel может также применяться в комбинации с PKT при лечении глубоких частичных ожогов. Исследование, проведенное на выборке детей, показало, что использование эквивалентов кожи (таких как технология ReCell или покрытие Suprathel) в сочетании с пластикой PKT существенно не влияло на скорость эпителизации глубоких частичных ожогов по сравнению с традиционным лечением (PKT + повязки Adaptic/Jelonet). Однако в исследуемой группе такие характеристики рубцов, как уровень кровотока, гемоглобина и мелатонина, измеренные аппаратом Antera 3D, оказались наиболее близки к показателям здоровой кожи [15].

1.10. Suprathel как компонент лечения в технологии ReCell

В данной работе была подтверждена гипотеза о том, что использование Suprathel вместо стандартной неадгезивной повязки, входящей в набор ReCell, снижает частоту послеоперационного инфицирования. В зависимости от установленной стадии ожога определялась необходимость нанесения PKT вместе с технологией ReCell. Комбинация PKT + ReCell использовалась при тотальном некрозе кожи, только ReCell – при глубоких и средних частичных ожогах. Затем накладывалась либо стандартная повязка, либо Suprathel. Частота послеоперационного инфицирования была значительно выше у пациентов со стандартной неадгезивной повязкой по сравнению с Suprathel (39% против 9%, $p = 0,006$). Другие осложнения существенно не различались между исследуемой и контрольной группой [22].

Исследования заживления язв диабетической стопы

Из-за высокой распространенности осложнений сахарного диабета проблема поиска методов заживления язв диабетической стопы остается актуальной. Ме-

ханизм действия полимолочной кислоты (Supra SDRM, PolyMedics Innovations) на хронические раны связан с высвобождением лактида и его расщеплением до лактата. Лактат – это «маркер гипоксии», инициирующий ангиогенез, пролиферацию кератиноцитов и фибробластов, рост грануляционной ткани. Эти данные были подтверждены в исследовании: ЯДС заживали на 44% быстрее ($p = 0,021$) при наложении полилактидного покрытия по сравнению с коллагеновыми повязками (Fibracol Plus, 3M). Кроме того, качество кожи после лечения Supra SDRM было лучше [16].

В исследовании влияния на заживление диабетических язв комбинации поли(L-лактид-со-капролактона) со свиным фибриногеном было показано, что положительный эффект обусловлен не только самим полимером, но и фибриногеном. Фибриноген превращался в фибрин и также участвовал в закрытии язвенного дефекта. Применение данного комбинированного материала увеличило скорость заживления ЯДС по сравнению с контрольной группой [17].

ОБСУЖДЕНИЕ

В результате анализа исследований было выявлено, что достичь полной атравматичности повязки было достаточно сложно: при ее смене/смещении все равно происходило повреждение молодого эпителия или грануляционной ткани, что вызывало боль у пациентов. Таким образом, отсутствие необходимости смены повязки до полного заживления, а также прочная адгезия к раневой поверхности, предотвращающая смещение повязки, являются важными преимуществами Suprathel. В проведенных исследованиях Suprathel снижал болевые ощущения, особенно у детей. Кроме того, было выявлено, что при использовании повязок на основе полилактида сроки эпителизации ожоговых ран и ран донорских участков существенно не отличались в исследуемых и контрольных группах. Однако полилактидные материалы значительно ускоряли заживление хронических ран.

По сравнению с другими повязками, не требующими смены до конца заживления, Suprathel продемонстрировал лучшую фиксацию на раневом ложе и в большинстве случаев легко отделялся после полной эпителизации раны. Гибкость Suprathel способствовала минимальному ограничению подвижности сгибательных участков, что доставляло пациентам меньший дискомфорт во время реабилитации. Необходимо отметить, что кожа на участках, заживших под Suprathel, в большинстве исследований практически не отличалась от нормальной кожи.

В представленных клинических исследованиях Suprathel применялся в челюстно-лицевой локализации, но не изолированно, а в сочетании с другими областями тела. Особенности челюстно-лицевой области является богатое кровоснабжение и высокая регенеративная способность кожи и слизистых.

Но движение мимических мышц затрудняет фиксацию повязок в этой области. Поэтому такие свойства Suprathel, как хорошая адгезия и гибкость, являются клинически значимыми. Обеспечение заживления с образованием малозаметного рубца также делает его перспективным материалом для применения в эстетически значимой зоне. Отсутствие необходимости смены повязки и связанного с этим повреждения раневой поверхности в сочетании с хорошей регенеративной способностью мягких тканей челюстно-лицевой области может существенно сократить сроки заживления. Однако необходимо помнить о том, что использование Suprathel не рекомендовано при лечении гнойных ран. При соблюдении правил асептики и антисептики, правильном определении глубины ожога число случаев инфицирования ран под Suprathel минимально.

ЗАКЛЮЧЕНИЕ

В результате проведенного систематического обзора было выявлено, что повязки на основе полилактида имеют ряд преимуществ, таких как фиксация на раневой поверхности до полной ее эпителизации,

СПИСОК ЛИТЕРАТУРЫ

1. Rahmanian-Schwarz A, Beiderwieden A, Willkomm LM, Amr A, Schaller HE, Lotter O. A clinical evaluation of Bio-brane[®] and Suprathel[®] in acute burns and reconstructive surgery. *Burns*. 2011;37(8):1343–1348.

<https://doi.org/10.1016/j.burns.2011.07.010>

2. Cussons D, Sullivan J, Frew Q, Barnes D. Suprathel Versus Hypafix in the Management of Split-Thickness Donor Site Wounds in the Elderly: A Randomised Controlled Trial. *European burn journal*. 2024;5(4):335–345.

<https://doi.org/10.3390/ejb5040031>

3. Koivuniemi R, Hakkarainen T, Kiiskinen J, Kosonen M, Vuola J, Valtonen J, et al. Clinical Study of Nanofibrillar Cellulose Hydrogel Dressing for Skin Graft Donor Site Treatment. *Advances in wound care*. 2020;9(4):199–210.

<https://doi.org/10.1089/wound.2019.0982>

4. Moher D, Liberati A, Tetzlaff J, Altman DG; PRISMA Group. Preferred reporting items for systematic reviews and meta-analyses: the PRISMA statement. *PLoS Med*. 2009;6(7):e1000097.

<https://doi.org/10.1371/journal.pmed.1000097>

5. Higgins JPT, Savović J, Page MJ, Sterne JAC. Revised Cochrane risk-of-bias tool for randomized trials (RoB 2). *Short version (CRIBSHEET)*. Режим доступа:

<https://drive.google.com/file/d/1Q4Fk3HCuBRwIDWTGZa5oH11OdR4Gbhdo/view>

6. Реброва ОЮ, Федяева ВК. Вопросник для оценки риска систематических ошибок в нерандомизированных сравнительных исследованиях: русскоязычная версия шкалы Ньюкасл-Оттава. *Медицинские технологии*. 2016;(3):14–19. Режим доступа:

<https://www.elibrary.ru/item.asp?id=26710963>

гибкость, снижение болевых ощущений, ускорение заживления хронических ран, низкий уровень инфицирования. Внешний вид и эластичность участка кожи после окончания лечения с использованием Suprathel близки к характеристикам нормальной кожи. В числе сложностей работы с Suprathel можно отметить необходимость четкого соблюдения условий применения данного раневого покрытия (правильное стадирование глубины ожогов, отсутствие активной раневой инфекции).

Анализ не выявил данных, свидетельствующих о снижении эффективности повязок на основе полилактида при локализации ран в челюстно-лицевой области (пациенты с ожогами данной локализации включались в исследования Rahmanian-Schwarz A., Rashaan Z.M., van de Warenburg M.S). Для более точной оценки эффективности полилактидных повязок требуется проведение РКИ, сфокусированных исключительно на пациентах с повреждениями кожи этой области. Такие свойства полилактидных повязок, как прочная адгезия к раневой поверхности, гибкость и обеспечение заживления с образованием малозаметного рубца, делают их перспективными материалами для применения в данной области.

7. Hundeshagen G, Collins VN, Wurzer P, Sherman W, Voigt CD, Cambiaso-Daniel J, et al. A Prospective, Randomized, Controlled Trial Comparing the Outpatient Treatment of Pediatric and Adult Partial-Thickness Burns with Suprathel or MepilexAg. *Journal of burn care & research: official publication of the American Burn Association*. 2018;39(2):261–267.

<https://doi.org/10.1097/BCR.0000000000000584>

8. Schwarze H, Küntscher M, Uhlig C, Hierlemann H, Prantl L, Ottomann C, et al. Suprathel, a new skin substitute, in the management of partial-thickness burn wounds: results of a clinical study. *Annals of plastic surgery*. 2008;60(2):181–185.

<https://doi.org/10.1097/SAP.0b013e318056bbf6>

9. Schwarze H, Küntscher M, Uhlig C, Hierlemann H, Prantl L, Noack N, Hartmann B. Suprathel, a new skin substitute, in the management of donor sites of split-thickness skin grafts: results of a clinical study. *Burns: journal of the International Society for Burn Injuries*. 2007;33(7):850–854.

<https://doi.org/10.1016/j.burns.2006.10.393>

10. Heitzmann W, Mossing M, Fuchs PC, Akkan J, Seyhan H, Grieb G, et al. Comparative Clinical Study of Suprathel[®] and Jelonet[®] Wound Dressings in Burn Wound Healing after Enzymatic Debridement. *Biomedicines*. 2023;11(10):2593.

<https://doi.org/10.3390/biomedicines11102593>

11. Schiefer JL, Andreae J, Bagheri M, Fuchs PC, Lefering R, Heitzmann W, Schulz A. A clinical comparison of pure knitted silk and a complex synthetic skin substitute for the treatment of partial thickness burns. *International Wound Journal*. 2022;19(1):178–187.

<https://doi.org/10.1111/iwj.13613>

12. Schiefer JL, Aretz GF, Fuchs PC, Bagheri M, Funk M, Schulz A, Daniels M. Comparison of wound healing and patient comfort in partial-thickness burn wounds treated with SUPRATHEL and epictehydrowound dressings. *International Wound Journal*. 2022;19(4):782-790. <https://doi.org/10.1111/iwj.13674>
13. Keck M, Selig HF, Lumenta DB, Kamolz LP, Mitlböck M, Frey M. The use of Suprathel® in deep dermal burns: first results of a prospective study. *Burns*. 2012;38(3):388-395. <https://doi.org/10.1016/j.burns.2011.09.026>
14. Uhlig C, Rapp M, Hartmann B, Hierlemann H, Planck H, Dittel KK. Suprathel-an innovative, resorbable skin substitute for the treatment of burn victims. *Burns*. 2007; 33(2):221-229. <https://doi.org/10.1016/j.burns.2006.04.024>
15. Королева ТА, Будкевич ЛИ, Шурова ЛВ, Долова ДД. Оценка эффективности применения современных эквивалентов кожи в лечении детей с глубокими ожогами. *Российский вестник детской хирургии, анестезиологии и реаниматологии*. 2014;4(3):77-84. Режим доступа: <https://www.rps-journal.ru/jour/article/viewFile/63/64>
16. Liden BA, Ramirez-GarciaLuna JL. Efficacy of a polylactic acid matrix for the closure of Wagner grade 1 and 2 diabetic foot ulcers: a single-center, prospective randomized trial. *Wounds*. 2023;35(8):E257-E260. <https://doi.org/10.25270/wnds/23094>
17. Wang G, Li X, Ju S, Li Y, Li W, He H, et al. Effect of electrospun poly (L-lactide-co-caprolactone) and formulated porcine fibrinogen for diabetic foot ulcers. *European journal of pharmaceutical sciences*. 2024;198:106800. <https://doi.org/10.1016/j.ejps.2024.106800>
18. Highton L, Wallace C, Shah M. Use of Suprathel® for partial thickness burns in children. *Burns*. 2013;39(1):136-141. <https://doi.org/10.1016/j.burns.2012.05.005>
19. Rashaan ZM, Krijnen P, Allema JH, Vloemans AF, Schipper IB, Breederveld RS. Usability and effectiveness of Suprathel® in partial thickness burns in children. *European journal of trauma and emergency surgery*. 2017;43(4):549-556. <https://doi.org/10.1007/s00068-016-0708-z>
20. van de Warenburg MS, El Yadari S, Hummelink S, Ulrich DJ, Vehmeijer-Heeman M. Suprathel's usability and effectiveness for the treatment of paediatric partial thickness burns: a 10-year retrospective cohort study. *Burns*. 2025;51(4):107451. <https://doi.org/10.1016/j.burns.2025.107451>
21. Blome-Eberwein SA, Amani H, Lozano DD, Gogal C, Boorse D, Pagella P. A bio-degradable synthetic membrane to treat superficial and deep second degree burn wounds in adults and children - 4 year experience. *Burns*. 2021;47(4):838-846. <https://doi.org/10.1016/j.burns.2020.08.008>
22. Larson BM, Elkady D, Sharma S, Beaucock B, Lou RB, Khandelwal A. Comparative results of autologous skin cell suspension combined with a contact layer dressing versus autologous skin cell suspension and a poly-lactic acid dressing in larger total body surface burns. *Burns*. 2024;50(7):1832-1839. <https://doi.org/10.1016/j.burns.2024.04.008>
23. Karlsson M, Steinvall I, Elmasry M. Suprathel® or Mepilex® Ag for treatment of partial thickness burns in children: A case control study. *Burns*. 2023;49(7):1585-1591. <https://doi.org/10.1016/j.burns.2023.03.003>

REFERENCES

1. Rahmanian-Schwarz A, Beiderwieden A, Willkomm LM, Amr A, Schaller HE, Lotter O. A clinical evaluation of Bio-brane® and Suprathel® in acute burns and reconstructive surgery. *Burns*. 2011;37(8): 1343-1348. <https://doi.org/10.1016/j.burns.2011.07.010>
2. Cussons D, Sullivan J, Frew Q, Barnes D. Suprathel Versus Hypafix in the Management of Split-Thickness Donor Site Wounds in the Elderly: A Randomised Controlled Trial. *European burn journal*. 2024;5(4):335-345. <https://doi.org/10.3390/ebj5040031>
3. Koivuniemi R, Hakkarainen T, Kiiskinen J, Kosonen M, Vuola J, Valtonen J, et al. Clinical Study of Nanofibrillar Cellulose Hydrogel Dressing for Skin Graft Donor Site Treatment. *Advances in wound care*. 2020;9(4):199-210. <https://doi.org/10.1089/wound.2019.0982>
4. Moher D, Liberati A, Tetzlaff J, Altman DG; PRISMA Group. Preferred reporting items for systematic reviews and meta-analyses: the PRISMA statement. *PLoS Med*. 2009;6(7):e1000097. <https://doi.org/10.1371/journal.pmed.1000097>
5. Higgins JPT, Savović J, Page MJ, Sterne JAC. Revised Cochrane risk-of-bias tool for randomized trials (RoB 2). *Short version (CRIBSHEET)*. Available from: <https://drive.google.com/file/d/1Q4Fk3HCuBRwIDWTGZa5oH11Odr4Gbhdo/view>
6. Rebrova O.Y., Fedyaeva V.K. The questionnaire to assess the risk of systematic bias in non-randomized comparative studies: the Russian-language version of the Newcastle-Ottawa scale. *Medical technologies. Assessment and choice*. 2014;(3):77-84(InRuss.). Available from: <https://www.elibrary.ru/item.asp?id=26710963>
7. Hundeshagen G, Collins VN, Wurzer P, Sherman W, Voigt CD, Cambiaso-Daniel J, et al. A Prospective, Randomized, Controlled Trial Comparing the Outpatient Treatment of Pediatric and Adult Partial-Thickness Burns with Suprathel or MepilexAg. *Journal of burn care & research*. 2018;39(2):261-267. <https://doi.org/10.1097/BCR.0000000000000584>
8. Schwarze H, Küntscher M, Uhlig C, Hierlemann H, Prantl L, Ottomann C, et al. Suprathel, a new skin substitute, in the management of partial-thickness burn

wounds: results of a clinical study. *Annals of plastic surgery*. 2008;60(2):181–185.

<https://doi.org/10.1097/SAP.0b013e318056bbf6>.

9. Schwarze H, Künthscher M, Uhlig C, Hierlemann H, Prantl L, Noack N, Hartmann B. Suprathel, a new skin substitute, in the management of donor sites of split-thickness skin grafts: results of a clinical study. *Burns: journal of the International Society for Burn Injuries*. 2007;33(7):850–854.

<https://doi.org/10.1016/j.burns.2006.10.393>

10. Heitzmann W, Mossing M, Fuchs PC, Akkan J, Seyhan H, Grieb G, et al. Comparative Clinical Study of Suprathel® and Jelonet® Wound Dressings in Burn Wound Healing after Enzymatic Debridement. *Biomedicines*. 2023;11(10):2593.

<https://doi.org/10.3390/biomedicines11102593>

11. Schiefer JL, Andreae J, Bagheri M, Fuchs PC, Lefering R, Heitzmann W, Schulz A. A clinical comparison of pure knitted silk and a complex synthetic skin substitute for the treatment of partial thickness burns. *International Wound Journal*. 2022;19(1):178–187.

<https://doi.org/10.1111/iwj.13613>

12. Schiefer JL, Aretz GF, Fuchs PC, Bagheri M, Funk M, Schulz A, Daniels M. Comparison of wound healing and patient comfort in partial-thickness burn wounds treated with SUPRATHEL and epictelhydro wound dressings. *International Wound Journal*. 2022;19(4):782–790.

<https://doi.org/10.1111/iwj.13674>

13. Keck M, Selig HF, Lumenta DB, Kamolz LP, Mittelböck M, Frey M. The use of Suprathel® in deep dermal burns: first results of a prospective study. *Burns*. 2012;38(3):388–395.

<https://doi.org/10.1016/j.burns.2011.09.026>

14. Uhlig C, Rapp M, Hartmann B, Hierlemann H, Planck H, Dittel KK. Suprathel-an innovative, resorbable skin substitute for the treatment of burn victims. *Burns*. 2007; 33(2):221–229.

<https://doi.org/10.1016/j.burns.2006.04.024>

15. Koroleva T.A., Budkevich L.I., Shurova L.V., Dolotova D.D. Estimated effectiveness of usage of modern skin equivalents in treatment of children with deep burns. *Russian journal of pediatric surgery, anesthesia and intensive care*. 2014;4(3):77–84 (In Russ.). Available from:

<https://www.rps-journal.ru/jour/article/viewFile/63/64>

16. Liden BA, Ramirez-Garcia Luna JL. Efficacy of a polylactic acid matrix for the closure of Wagner grade 1 and 2 diabetic foot ulcers: a single-center, prospective randomized trial. *Wounds*. 2023;35(8):E257–E260.

<https://doi.org/10.25270/wnds/23094>

17. Wang G, Li X, Ju S, Li Y, Li W, He H, et al. Effect of electrospun poly (L-lactide-co-caprolactone) and formulated porcine fibrinogen for diabetic foot ulcers. *European journal of pharmaceutical sciences*. 2024;198:106800.

<https://doi.org/10.1016/j.ejps.2024.106800>

18. Highton L, Wallace C, Shah M. Use of Suprathel® for partial thickness burns in children. *Burns*. 2013;39(1):136–141.

<https://doi.org/10.1016/j.burns.2012.05.005>

19. Rashaan ZM, Krijnen P, Allema JH, Vloemans AF, Schipper IB, Breederveld RS. Usability and effectiveness of Suprathel® in partial thickness burns in children. *European journal of trauma and emergency surgery*. 2017;43(4):549–556.

<https://doi.org/10.1007/s00068-016-0708-z>

20. van de Warenburg MS, El Yadari S, Hummelink S, Ulrich DJ, Vehmeijer-Heeman M. Suprathel's usability and effectiveness for the treatment of paediatric partial thickness burns: a 10-year retrospective cohort study. *Burns*. 2025;51(4):107451.

<https://doi.org/10.1016/j.burns.2025.107451>

21. Blome-Eberwein SA, Amani H, Lozano DD, Gogal C, Boorse D, Pagella P. A bio-degradable synthetic membrane to treat superficial and deep second degree burn wounds in adults and children – 4 year experience. *Burns*. 2021;47(4):838–846.

<https://doi.org/10.1016/j.burns.2020.08.008>

22. Larson BM, Elkady D, Sharma S, Beaucock B, Lou RB, Khandelwal A. Comparative results of autologous skin cell suspension combined with a contact layer dressing versus autologous skin cell suspension and a poly-lactic acid dressing in larger total body surface burns. *Burns*. 2024;50(7):1832–1839.

<https://doi.org/10.1016/j.burns.2024.04.008>

23. Karlsson M, Steinvall I, Elmasry M. Suprathel® or Mepilex® Ag for treatment of partial thickness burns in children: A case control study. *Burns*. 2023;49(7):1585–1591.

<https://doi.org/10.1016/j.burns.2023.03.003>

СВЕДЕНИЯ ОБ АВТОРАХ

Автор, ответственный за связь с редакцией

Лысенко Анна Валерьевна, кандидат медицинских наук, доцент, заведующая отделением хирургической стоматологии и амбулаторной челюстно-лицевой хирургии научно-исследовательского института стоматологии и челюстно-лицевой хирургии Первого Санкт-Петербургского государственного медицинского университета имени академика И.П. Павлова, Санкт-Петербург, Российская Федерация

Для переписки: lysenko.anna@mail.ru

ORCID: <https://orcid.org/0000-0001-5625-1085>

Яременко Андрей Ильич, доктор медицинских наук, профессор, проректор, заведующий кафедрой стоматологии хирургической и челюстно-лицевой хирургии Первого Санкт-Петербургского государственного медицинского университета имени академика И.П. Павлова, Санкт-Петербург, Российская Федерация

Для переписки: ayaremenko@me.com

ORCID: <https://orcid.org/0000-0002-7700-7724>



Мурсалова Анна Сергеевна, студентка 5 курса стоматологического факультета Первого Санкт-Петербургского государственного медицинского университета имени академика И.П. Павлова, Санкт-Петербург, Российская Федерация

Для переписки: anna191991@gmail.com

ORCID: <https://orcid.org/0009-0001-0430-9764>

INFORMATION ABOUT THE AUTHORS

Corresponding author:

Anna V. Lysenko, DDS, PhD, Docent, Head of the Department of Oral and Outpatient Maxillofacial Surgery, Research Institute of Dentistry and Maxillofacial Surgery, Pavlov First Saint Petersburg State Medical University, Saint Petersburg, Russian Federation

For correspondence: lysenko.anna@mail.ru

ORCID: <https://orcid.org/0000-0001-5625-1085>

Andrey I. Yaremenko, DDS, PhD, DSc, Professor, Vice-rector, Head of the Department of Oral and Maxillofacial Surgery, Pavlov First Saint Petersburg State Medical University, Saint Petersburg, Russian Federation

For correspondence: ayaremenko@me.com

ORCID: <https://orcid.org/0000-0002-7700-7724>

Anna S. Mursalova, 5th year student, Dental School, Pavlov First Saint Petersburg State Medical University, Saint Petersburg, Russian Federation.

For correspondence: anna191991@gmail.com

ORCID: <https://orcid.org/0009-0001-0430-9764>

Поступила / Article received 16.10.2025

Поступила после рецензирования / Revised 09.11.2025

Принята к публикации / Accepted 12.11.2025

Вклад авторов в работу. Все авторы подтверждают соответствие своего авторства международным критериям ICMJE, а также согласны принять на себя ответственность за все аспекты работы: Лысенко А.В. – разработка концепции, разработка методологии, научное руководство, проведение исследования, валидация результатов, написание рукописи – рецензирование и редактирование; Яременко А.И. – разработка концепции, разработка методологии, административное руководство исследовательским проектом; Мурсалова А.С. – курирование данных, формальный анализ, проведение исследования, валидация результатов, визуализация, написание черновика рукописи.

Author contributions. All authors confirm that their authorship complies with the international ICMJE criteria and agree to take responsibility for all aspects of the work: A.V. Lysenko – conceptualization, methodology, supervision, investigation, validation, writing – review and editing; A.I. Yaremenko – conceptualization, methodology, project administration; A.S. Mursalova – data curation, formal analysis, investigation, validation, visualization, writing – original draft preparation.